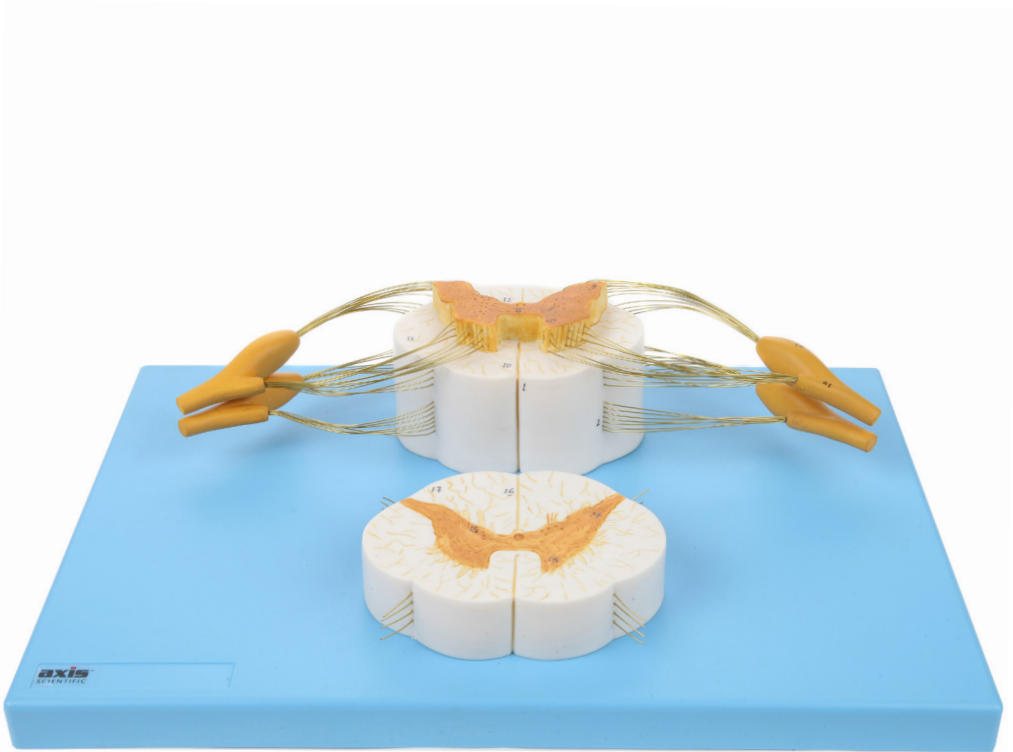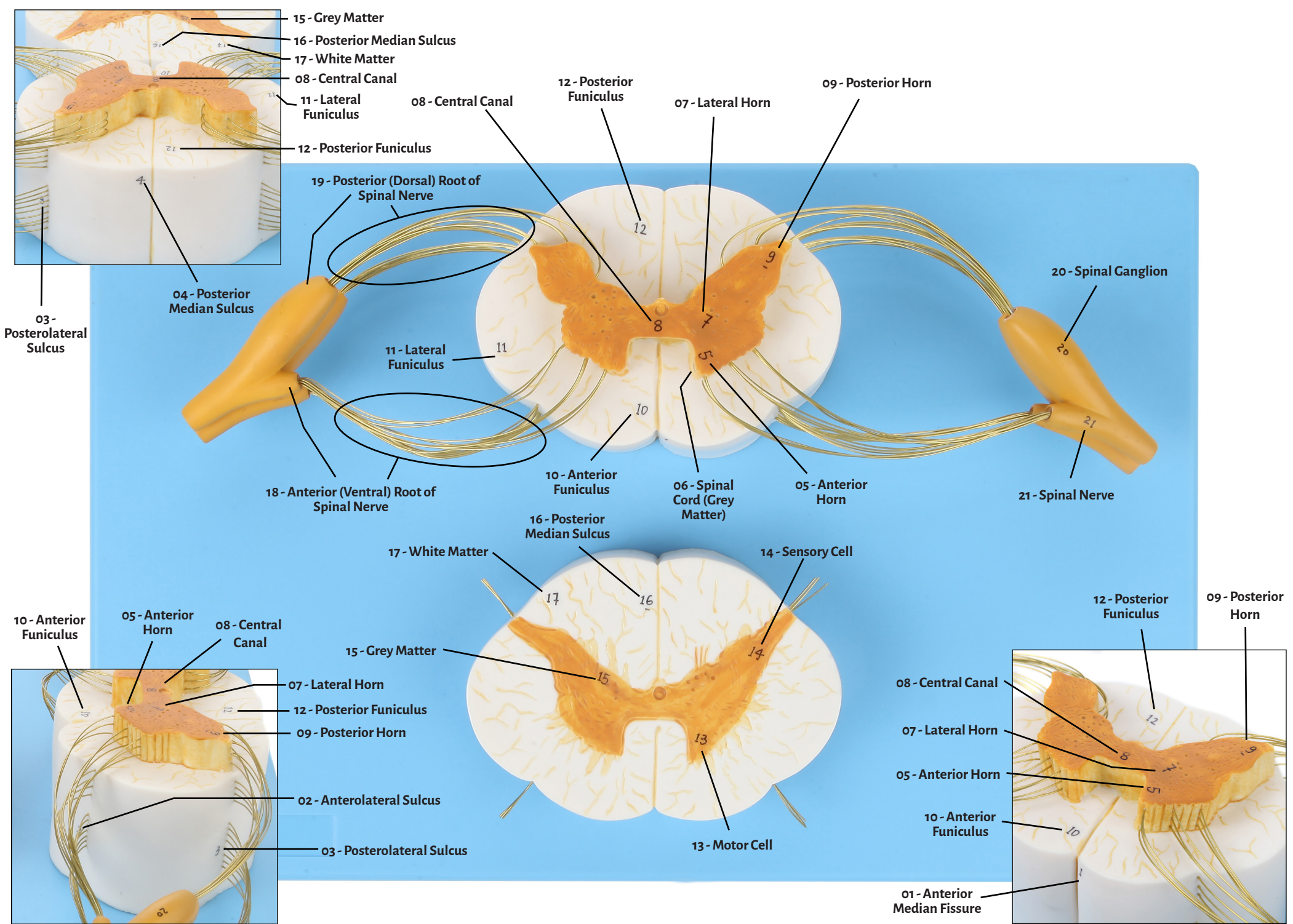


Axis Scientific Spinal Cord and Nerve Branches

A-105871





01 - Anterior Median Fissure

12 - Posterior Funiculus

02 - Anterolateral Sulcus

13 - Motor Cell

03 - Posterolateral Sulcus

14 - Sensory Cell

04 - Posterior Median Sulcus

15 - Grey Matter

05 - Anterior Horn

16 - Posterior Median Sulcus

06 - Spinal Cord
(Grey Matter)

17 - White Matter

07 - Lateral Horn

18 - Anterior (Ventral) Root of
Spinal Nerve

08 - Central Canal

19 - Posterior (Dorsal) Root of
Spinal Nerve

09 - Posterior Horn

10 - Anterior Funiculus

20 - Spinal Ganglion

11 - Lateral Funiculus

21 - Spinal Nerve

