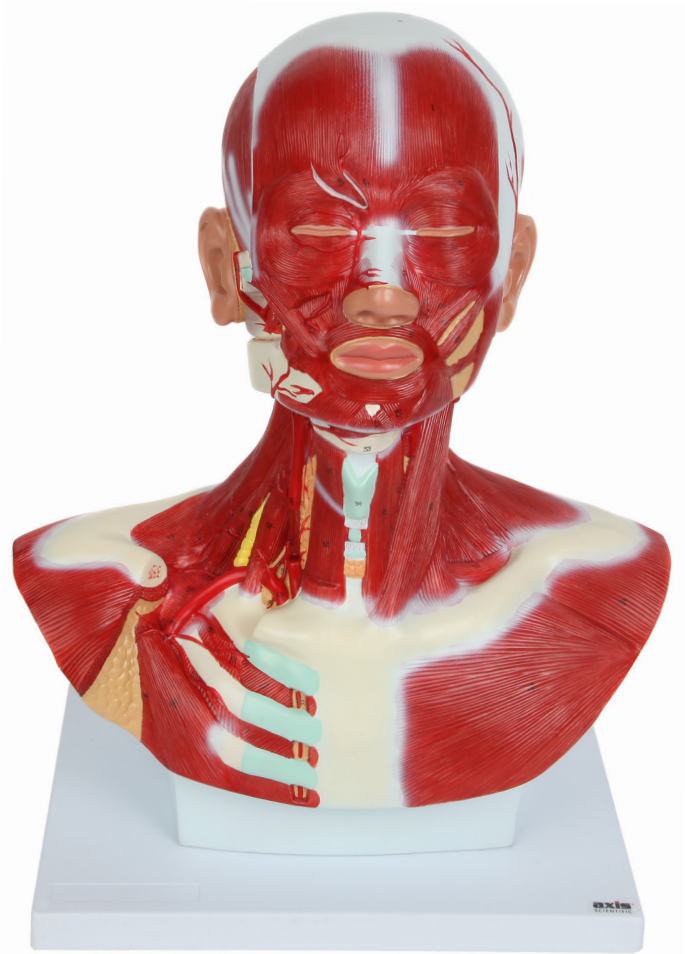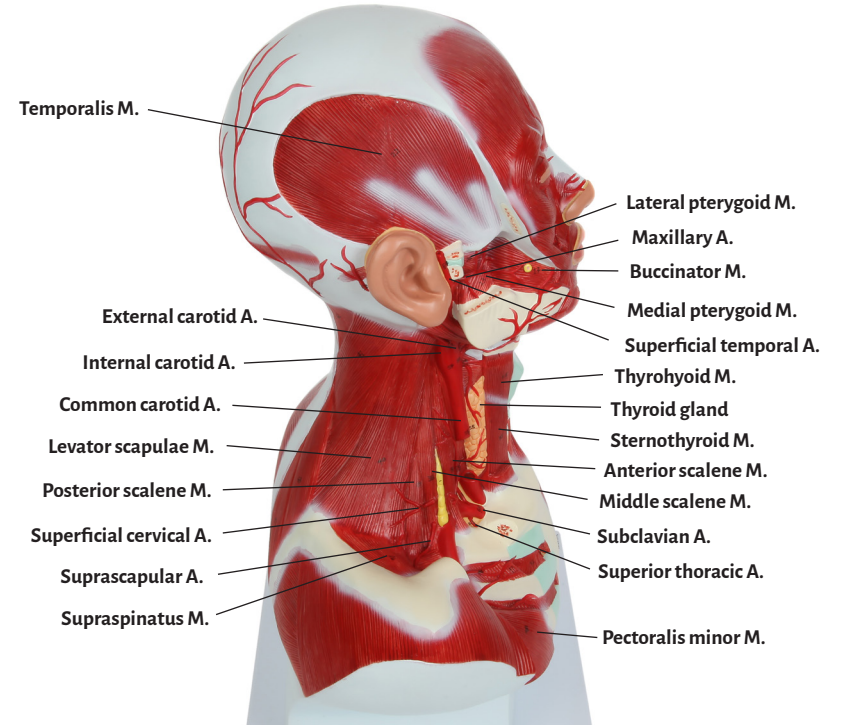
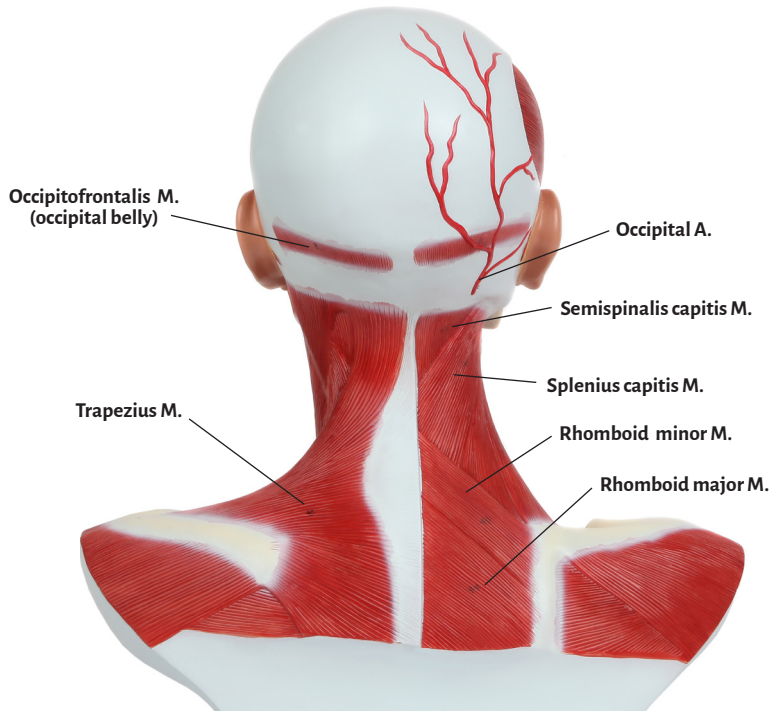
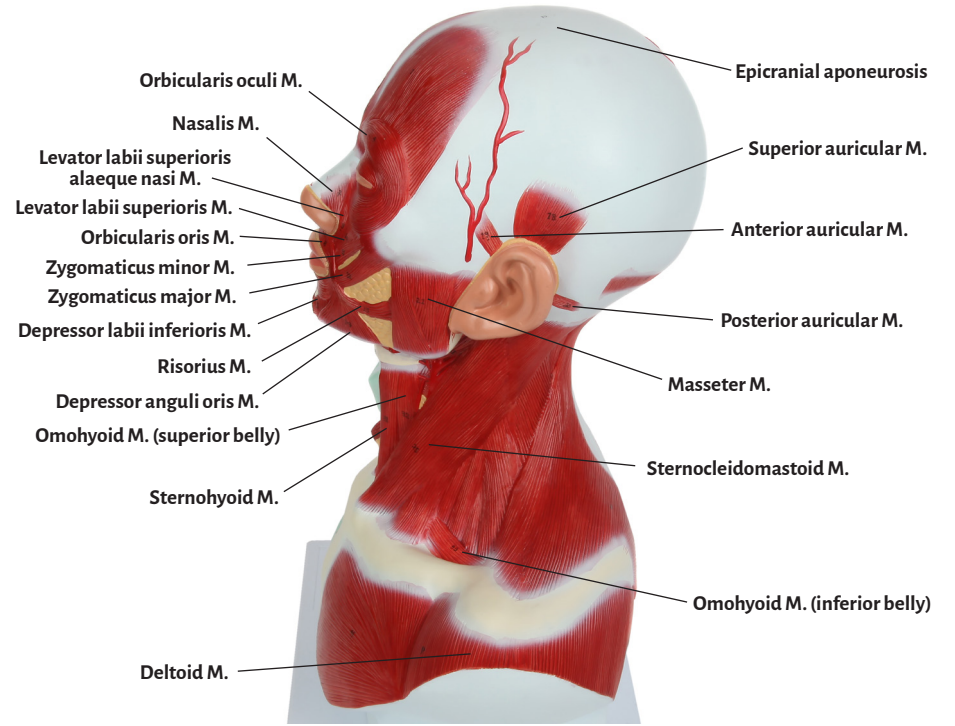
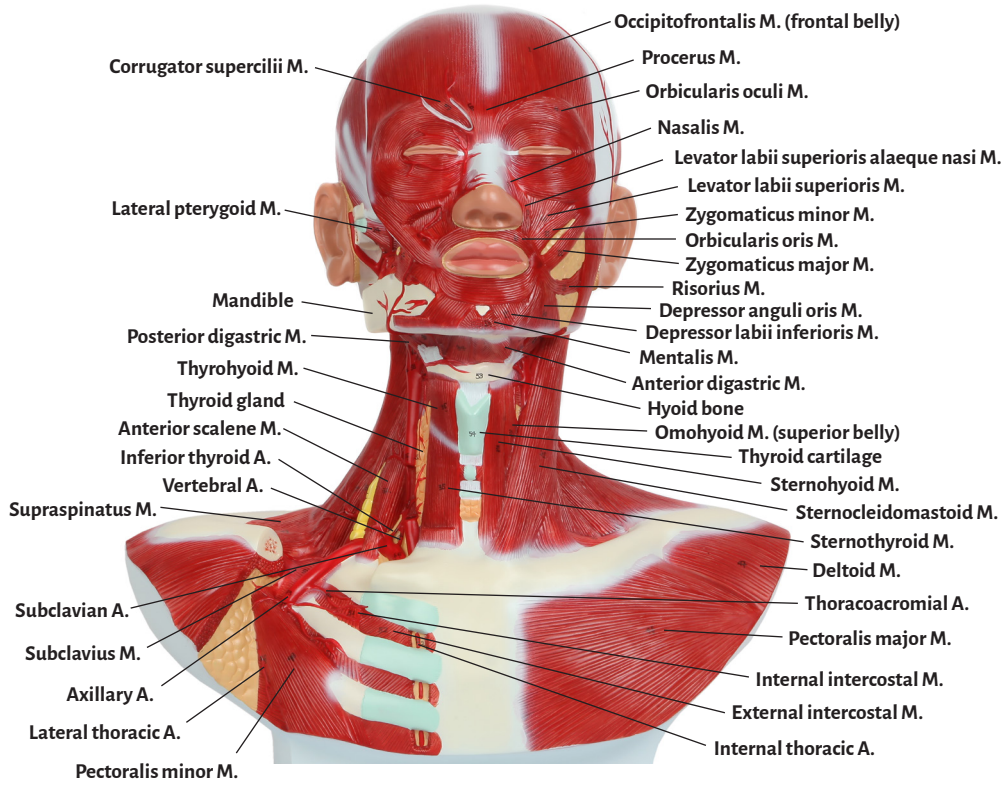




Axis Scientific Human Head & Neck Anatomy Model

A-109164





Anterior auricular M.

Anterior digastric M.

Anterior scalene M.

Axillary A.

Buccinator M.

Common carotid A.

Corrugator supercilii M.

Deltoid M.

Depressor anguli oris M.

Depressor labii inferioris M.

Epicranial aponeurosis

External carotid A.

External intercostal M.

Hyoid bone

Inferior thyroid A.

Internal carotid A.

Internal intercostal M.

Internal thoracic A.

Lateral thoracic A.

Lateral pterygoid M.

Levator labii superioris alaeque nasi M.

Levator labii superioris M.

Levator scapulae M.

Mandible

Masseter M.

Maxillary A.

Medial pterygoid M.

Mentalis M.

Middle scalene M.

Nasalis M.

Occipital A.

Occipitofrontalis M. (frontal belly)

Occipitofrontalis M. (occipital belly)

Omohyoid M. (inferior belly)

Omohyoid M. (superior belly)

Orbicularis oculi M.

Orbicularis oris M.

Parotid gland

Pectoralis major M.

Pectoralis minor M.

Posterior auricular M.

Posterior digastric M.

Posterior scalene M.

Procerus M.

Rhomboid major M.

Rhomboid minor M.

Risorius M.

Semispinalis capitis M.

Splenius capitis M.

Sternocleidomastoid M.

Sternohyoid M.

Sternothyroid M.

Subclavian A.

Subclavius M.

Superficial cervical A.

Superficial temporal A.

Superior auricular M.

Superior thoracic A.

Suprascapular A.

Supraspinatus M.

Temporalis M.

Thoracoacromial A.

Thyrohyoid M.

Thyroid gland

Thyroid cartilage

Trapezius M.

Vertebral A.

Zygomaticus minor M.

Zygomaticus major M.

